

Université d'Alger

Faculté de Médecine

Centre Biomédical de Dergana

Première année Médecine et Chirurgie Dentaire

Appareil reproducteur féminin

D' A. Bouaziz

1. Anatomie de l'appareil génital féminin (figure 1)

1. 1. Ovaires

Les ovaires se situent dans la cavité pelvienne, l'un à droite, l'autre à gauche. En moyenne, l'ovaire mesure 1 cm de largeur sur 3 cm de longueur. Il est partiellement recouvert par le pavillon de l'oviducte (trompe de Fallope).

Une coupe longitudinale de l'ovaire offre à décrire de l'extérieur vers l'intérieur :

- **l'albuginée** : c'est un tissu conjonctif qui enveloppe l'ovaire ;
- **l'épithélium germinatif** : c'est à partir de cet épithélium que dérivent les cellules folliculaires qui entourent les follicules primordiaux ;
- **le cortex ovarien** : il occupe la partie périphérique de l'ovaire, on y trouve les différents stades de la folliculogénèse ; et
- **la medulla** : elle constitue la partie centrale de l'ovaire. Elle est composée de tissu conjonctif lâche, riche en vaisseaux sanguins, lymphatiques ainsi que des nerfs (figure 2).

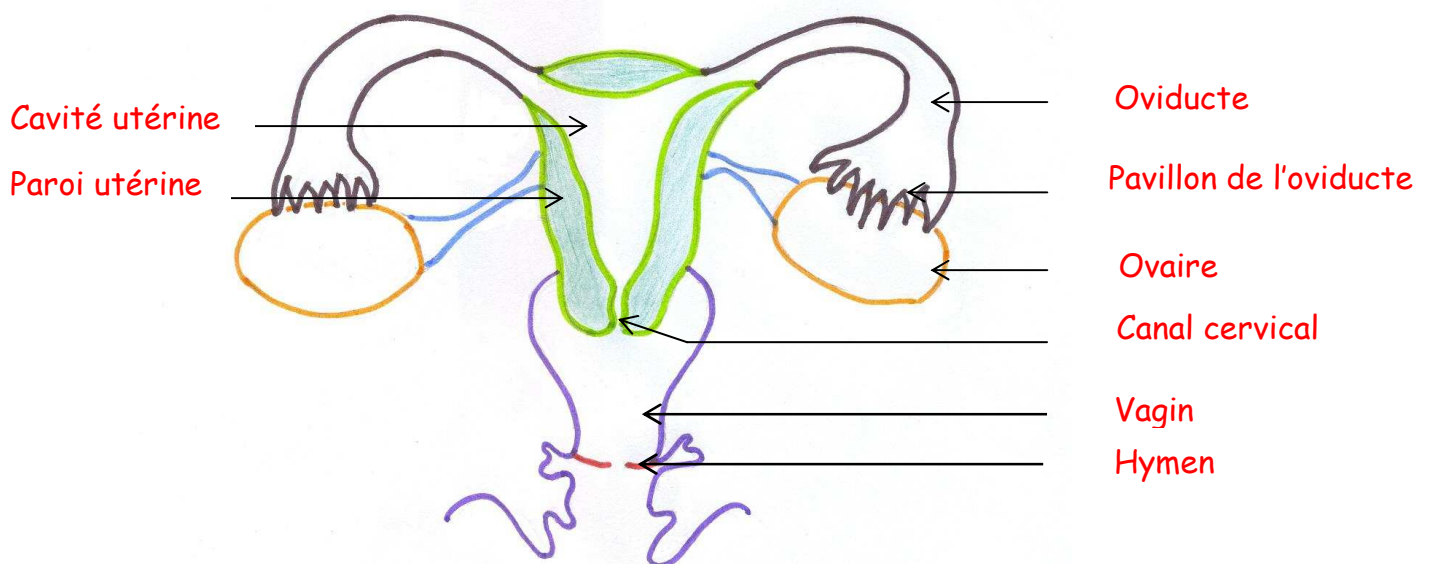


Figure 1. Anatomie de l'appareil reproducteur féminin

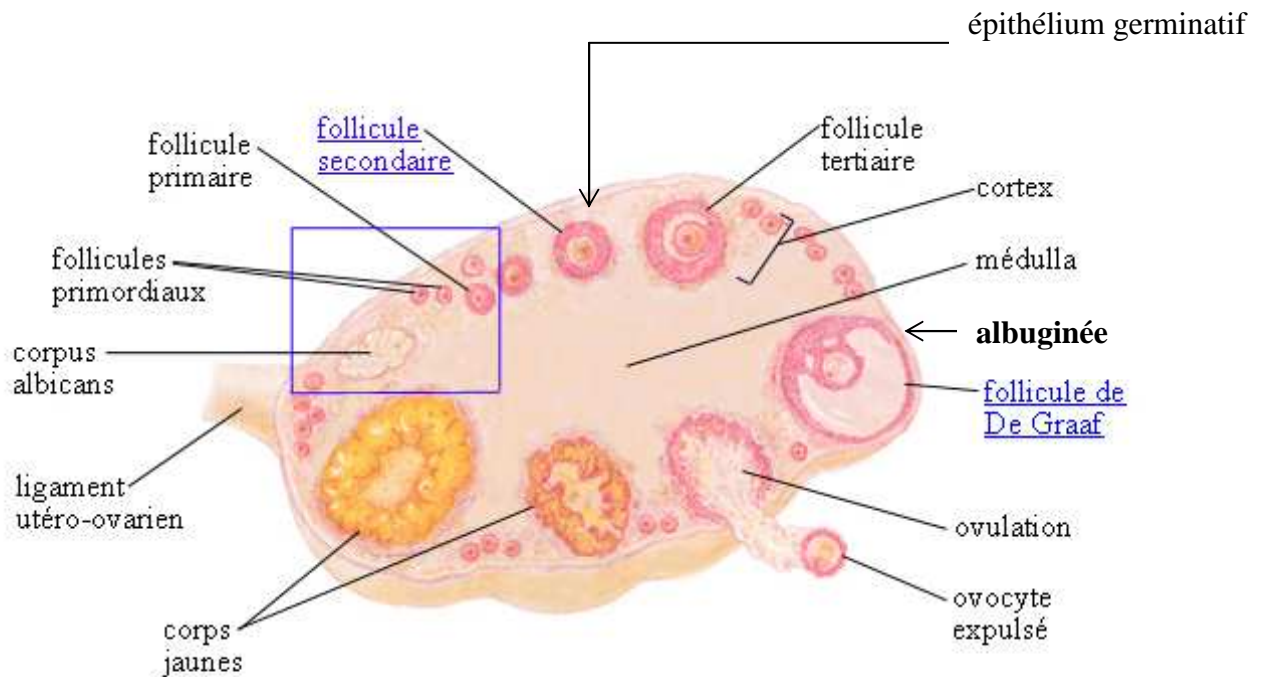


Figure 2. Structure de l'ovaire

1. 2. Trompes de Fallope (oviductes)

Elles mesurent de 10 à 14 cm de longueur. Elles relient les ovaires qu'elles coiffent à l'utérus. La lumière des trompes de Fallope est tapissée par un épithélium de revêtement, dont la forme et les fonctions varient en fonction du cycle menstruel.

1. 3. Utérus

Il se présente sous forme d'une poire aplatie à l'avant et à l'arrière. Il mesure de 6 à 7 cm de longueur sur 4 cm de largeur. La paroi utérine offre à décrire de l'extérieur vers l'intérieur :

- **l'endomètre** : c'est un tissu conjonctif dont l'épaisseur, la vascularisation et le rythme de sécrétion se modifient pendant le cycle menstruel ; et
- **le myomètre** : c'est un tissu musculaire lisse épais.

1. 4. Col utérin

Il fait saillie à la partie haute du vagin. La partie vaginale du col est bordée par un épithélium pavimenteux stratifié identique à celui du vagin. Le canal cervical et l'entrée de la cavité utérine sont bordés par un épithélium simple prismatique

muco-sécrétant. Il renferme de nombreuses glandes tubuleuses ramifiées qui sécrètent la glaire cervicale et d'autres sécrétions (pertes). La glaire cervicale sélectionne et facilite le passage des spermatozoïdes du vagin vers la cavité utérine.

1. 5. Vagin

Il constitue un conduit dans lequel s'effectuent la copulation et le dépôt du sperme. La paroi vaginale est constituée de l'intérieur vers l'extérieur par :

- **la muqueuse** : elle est constituée par un épithélium de revêtement pavimenteux stratifié, non kératinisé délimitant la cavité vaginale. Il est sensible aux variations des taux hormonaux ovariens (œstrogène + progestérone). Il repose sur une lame basale qui à son tour, fait jonction avec un tissu conjonctif sous-jacent dense ; et
- **la musculuse** : elle est formée de deux couches de muscles lisses : l'une externe épaisse, et l'autre interne mince.

1. 6. Organes génitaux externes (Figure 3)

1. 6. 1. Grandes lèvres

Elles constituent deux bourrelets adipeux recouverts d'épiderme avec, à l'extérieur, de longs poils. Les grandes lèvres sont riches en glandes sudoripares et sébacées.

1. 6. 2. Petites lèvres

Elles sont représentées par deux replis cutanés et revêtues par un épithélium de revêtement pavimenteux stratifié peu ou pas kératinisé.

1. 6. 3. Clitoris

C'est une formation érectile, analogue au pénis de l'homme, sauf que sa taille est moins importante, et qu'il n'est constitué que de deux corps caverneux. Le clitoris est recouvert par le prépuce (capuchon du clitoris).

1. 6. 4. Hymen

C'est une membrane conjonctive, recouverte des deux côtés par un épithélium pavimenteux stratifié non kératinisé. L'hymen obstrue la partie inférieure de l'orifice vaginal de la femme vierge. L'hymen se déchire le plus souvent au premier rapport sexuel complet et entraîne une légère perte sanguine. Cette déchirure sépare l'hymen en plusieurs lambeaux. Dans certains cas l'hymen se dilate mais ne se déchire pas ; c'est l'hymen complaisant ou extensible car il possède une consistance élastique. Dans certains cas l'hymen peut être rigide et souvent infranchissable rendant la pénétration impossible et nécessitant une résection (ablation) chirurgicale

1. 6. 5. Glandes vestibulaires de Bartholin

Ce sont deux formations glandulaires exocrines muqueuses. Leurs canaux excréteurs s'ouvrent à la base des petites lèvres. Ce mucus facilite la pénétration du pénis lors des relations sexuelles.

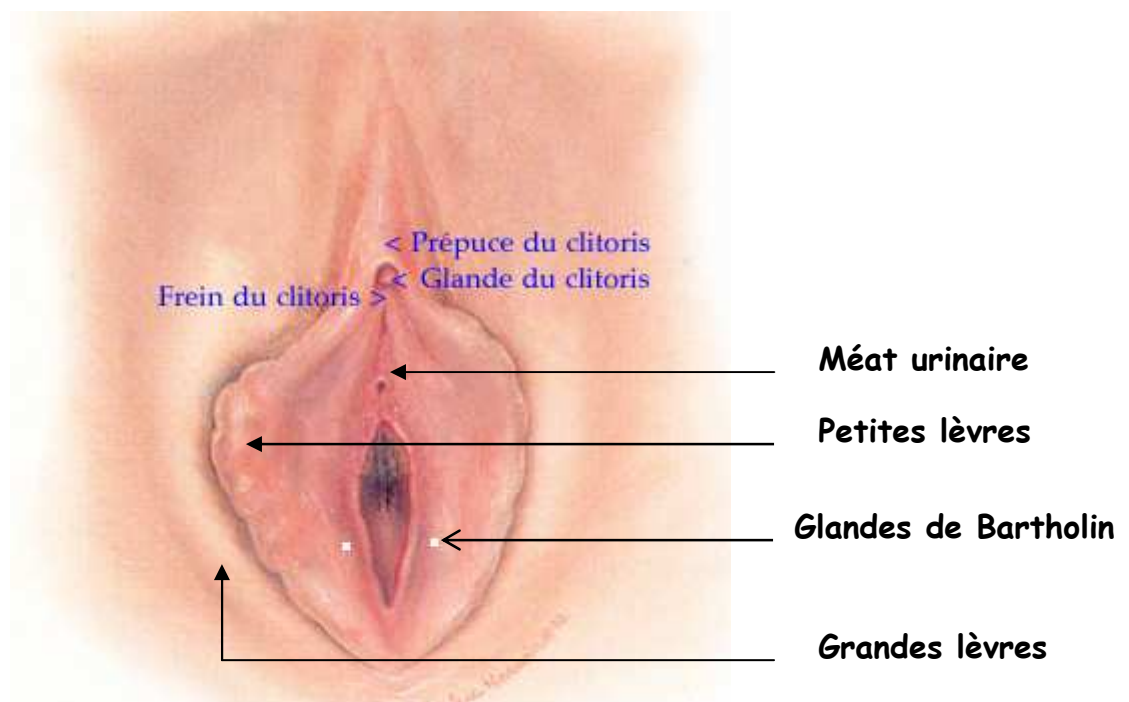
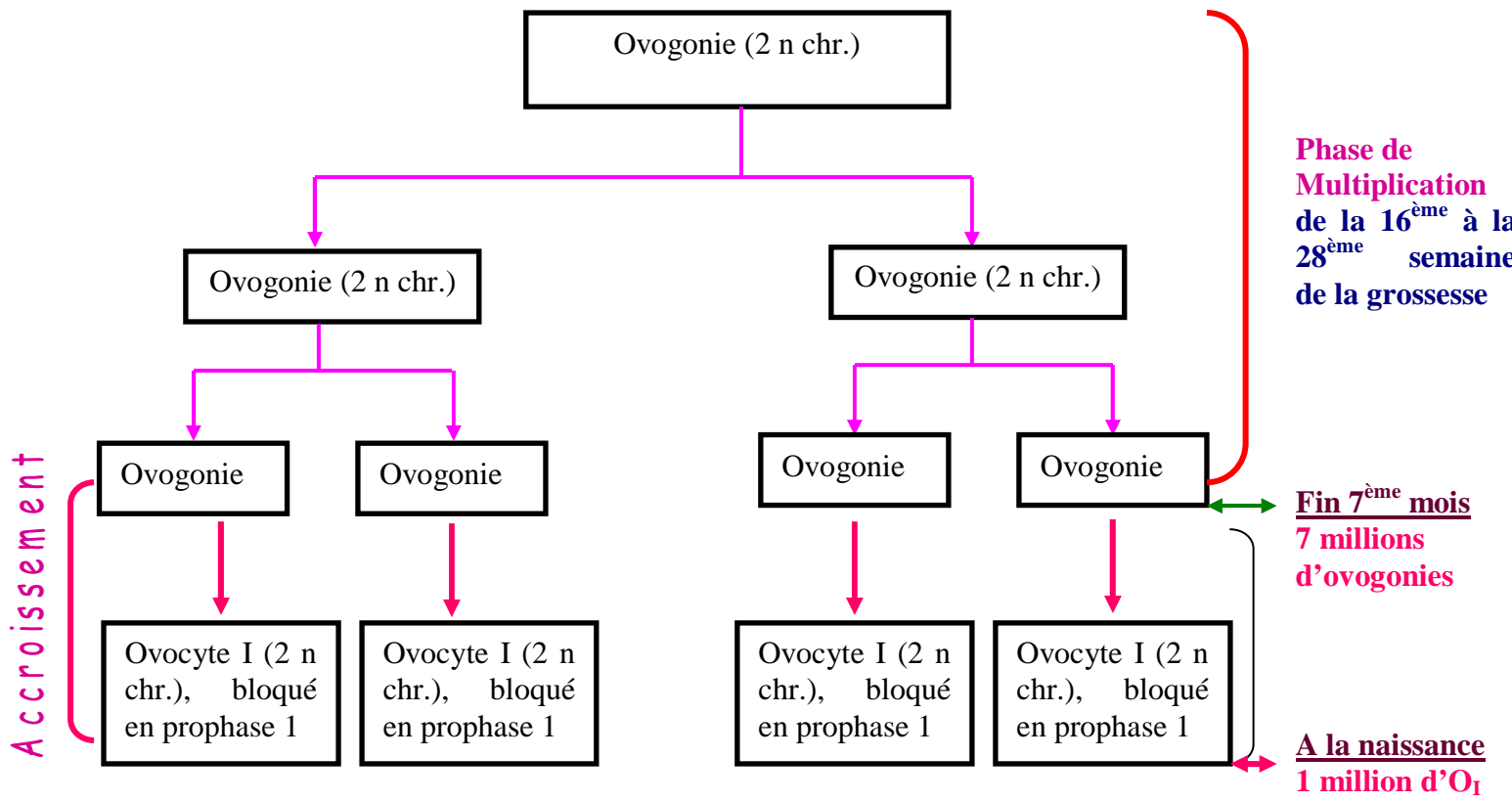


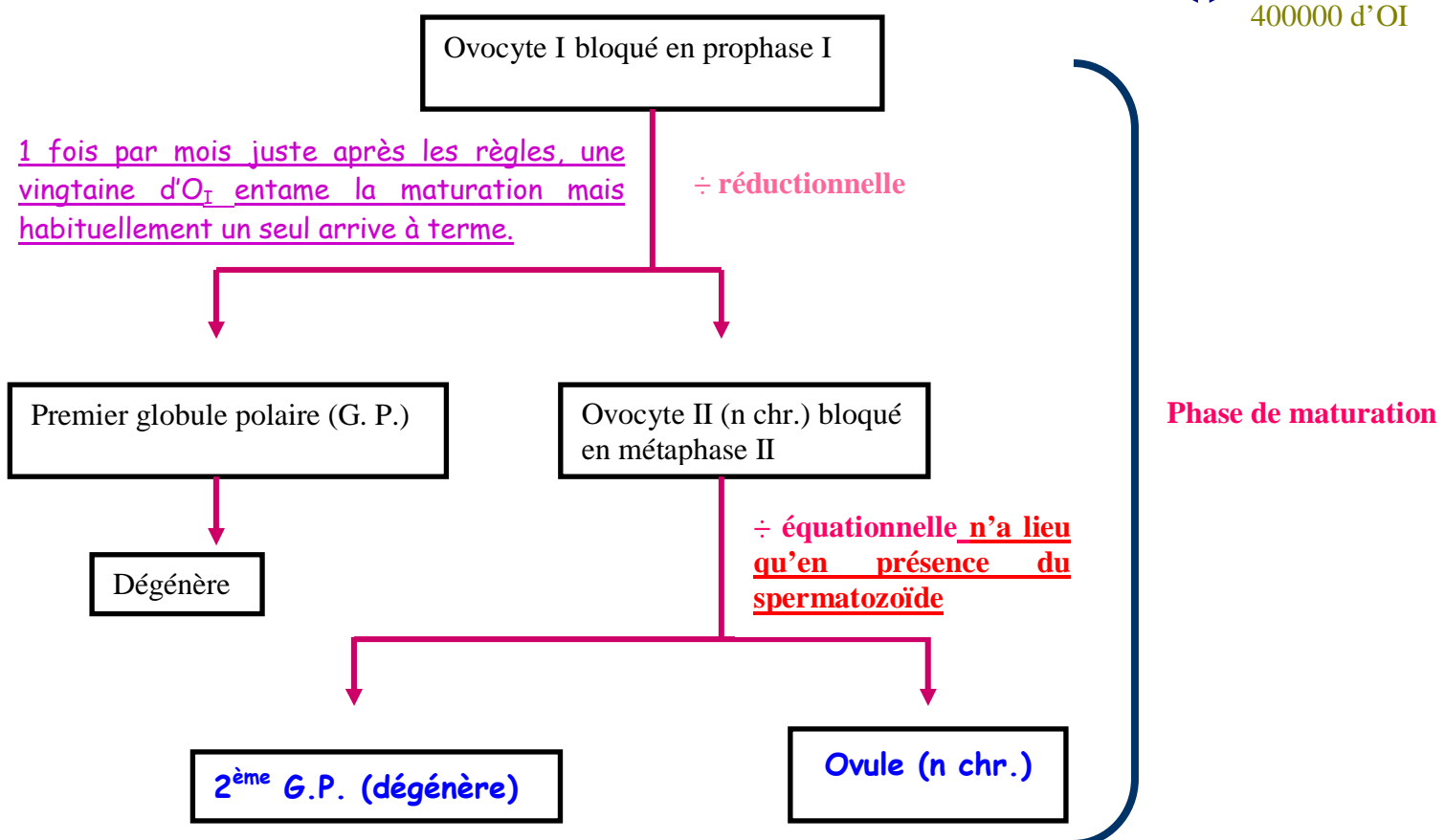
Figure 3. Organes génitaux externes

2. Ovogenèse

L'ovogenèse, reprend à la puberté et s'arrête à la ménopause. La ménopause correspond à l'épuisement des deux ovaires. Les différentes étapes de l'ovogenèse se résument comme suit :



BLOCAGE DE L'OVOGENÈSE DE LA NAISSANCE À LA PUBERTÉ



3. Folliculogenèse

3. 1. Follicule primordial

La folliculogenèse débute vers la fin du 7^{ème} mois de la grossesse par la mise en place des follicules primordiaux. Le follicule primordial est composé d'un ovocyte I, bloqué en prophase I, entouré par quelques cellules folliculaires aplaties. A la naissance, le nombre de follicules primordiaux est de 1 millions par ovaire en moyenne. De la naissance à la puberté, la folliculogenèse est bloquée, provoquant ainsi la dégénérescence de 60% du stock initial des follicules primordiaux. A la puberté leur nombre s'abaisse à 400×10^3 par ovaires.

De la puberté à la ménopause, une fois par mois juste après les règles, une vingtaine de follicules primordiaux continue la folliculogenèse. Habituellement, un seul arrive à terme les autres dégèrent.

3. 2. Follicule primaire

La taille du follicule a augmenté, se caractérisant ainsi par :

- un gros ovocyte I ;
- une seule couche de cellules folliculaires cubiques ;
- une zone pellucide entre l'ovocyte I et les cellules folliculaires ;
- une thèque indifférenciée ; et
- une membrane de Slavjansky (basale) entre la thèque indifférenciée et les cellules folliculaires.

3. 3. Follicule secondaire

Le nombre de couches de cellules folliculaires est supérieur ou égal à deux. L'ensemble des cellules folliculaires est dit granulosa. A ce stade, la thèque s'est différenciée en deux théques bien distinctes : l'une interne cellulaire et l'autre externe fibreuse.

3. 4. Follicule tertiaire (cavitaire)

Le follicule a presque atteint sa taille mature. Il change de forme pour devenir ovalaire. L'ovocyte I, très volumineux, migre dans une région épaisse de la granulosa, pour devenir excentrique, dite *cumulus oophorus*. Dans la granulosa, apparaissent des lacunes remplies de liquide folliculaire. Les cellules de la thèque interne sont capables d'excréter les œstrogènes.

3. 5. Follicule mûr (de Graaf)

Il atteint sa taille mature qui est de l'ordre de 2.5 cm environ. Les lacunes fusionnent en une grande et unique vacuole dite antrum folliculaire, remplie de liquide folliculaire. La première assise du *cumulus oophorus*, plaquée contre la zone pellucide se différencie en une *corona radiata*. Quelques heures avant l'ovulation, l'ovocyte I achève sa division réductionnelle et donne l'ovocyte II (n chr.) bloqué en métaphase II et le premier globule polaire (G.P.) qui demeure peu apparent dans la zone pellucide.

Sous l'influence d'une décharge de la L.H. et de la F.S.H, élaborées par l'antéhypophyse, et les forces exercées par le liquide folliculaire l'ovocyte II, la zone pellucide, la corona radiata et quelques cellules du cumulus oophorus sont expulsés, hors de l'ovaire, pour tomber dans le tiers externe de l'oviducte.

3. 6. Follicule déhiscent

Après l'ovulation le reste du follicule mûr constitue, dans l'ovaire, le follicule déhiscent.

3. 7. Corps jaune

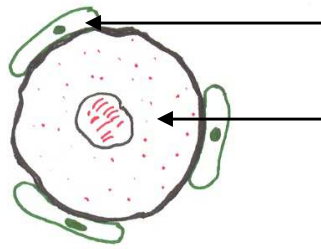
Le follicule déhiscent se cicatrise formant ainsi une glande endocrine temporaire dite corps jaune. Les cellules de la granulosa du corps jaune deviennent lutéales, capables de synthétiser la progestérone. Les cellules de la thèque interne synthétisent toujours les œstrogènes. Le corps jaune peut évoluer de deux manières différentes à savoir :

- en l'absence de fécondation : le corps jaune est dit progestatif, sa durée de vie est de 14 jours ; et
- en cas de fécondation : le corps jaune est dit gestatif, sa durée de vie est de 3 mois. Ensuite, il dégénère et le relais de la synthèse des stéroïdes est pris par les cellules du syncytiotrophoblaste du placenta.

3. 8. Corps blanc (*corpus albicans*)

Dans l'ovaire le corps jaune dégénère et forme le corps blanc, qui sera phagocyté par les cellules phagocytaires.

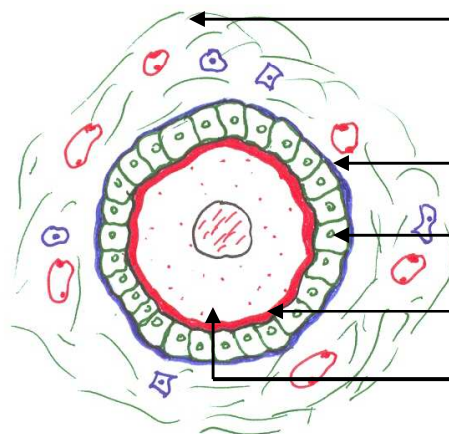
Follicule primordial



Cellule folliculaire aplatie

Ovocyte I bloqué en prophase I

Follicule primaire



Thèque indifférenciée

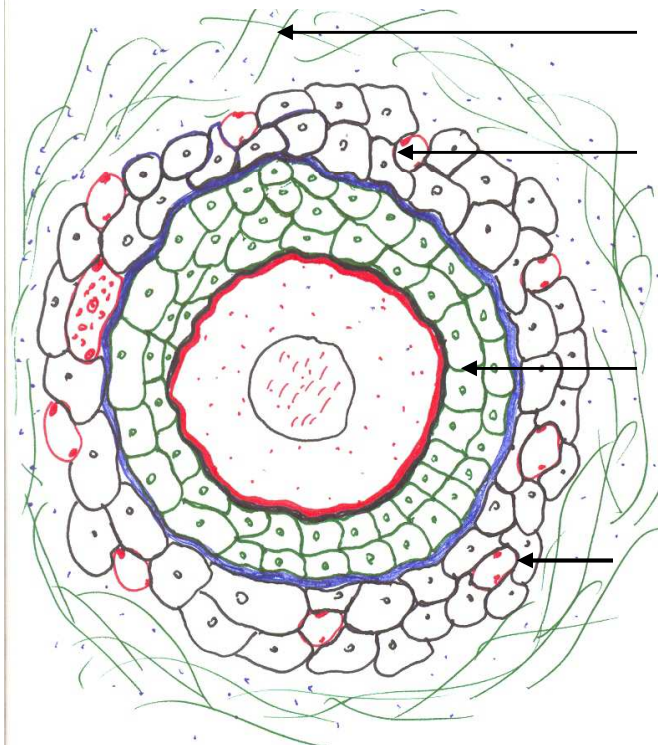
Membrane de Slavjansky (basale)

Cellule folliculaire cubique

Zone pellucide

Ovocyte I

Follicule secondaire



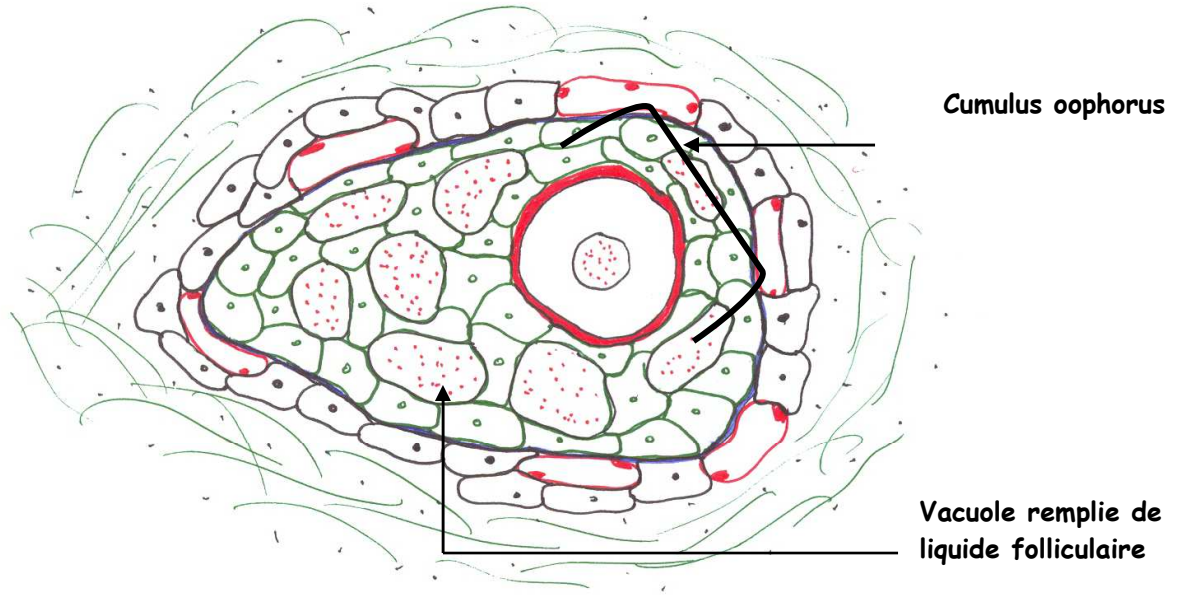
Thèque externe fibreuse

Thèque interne cellulaire

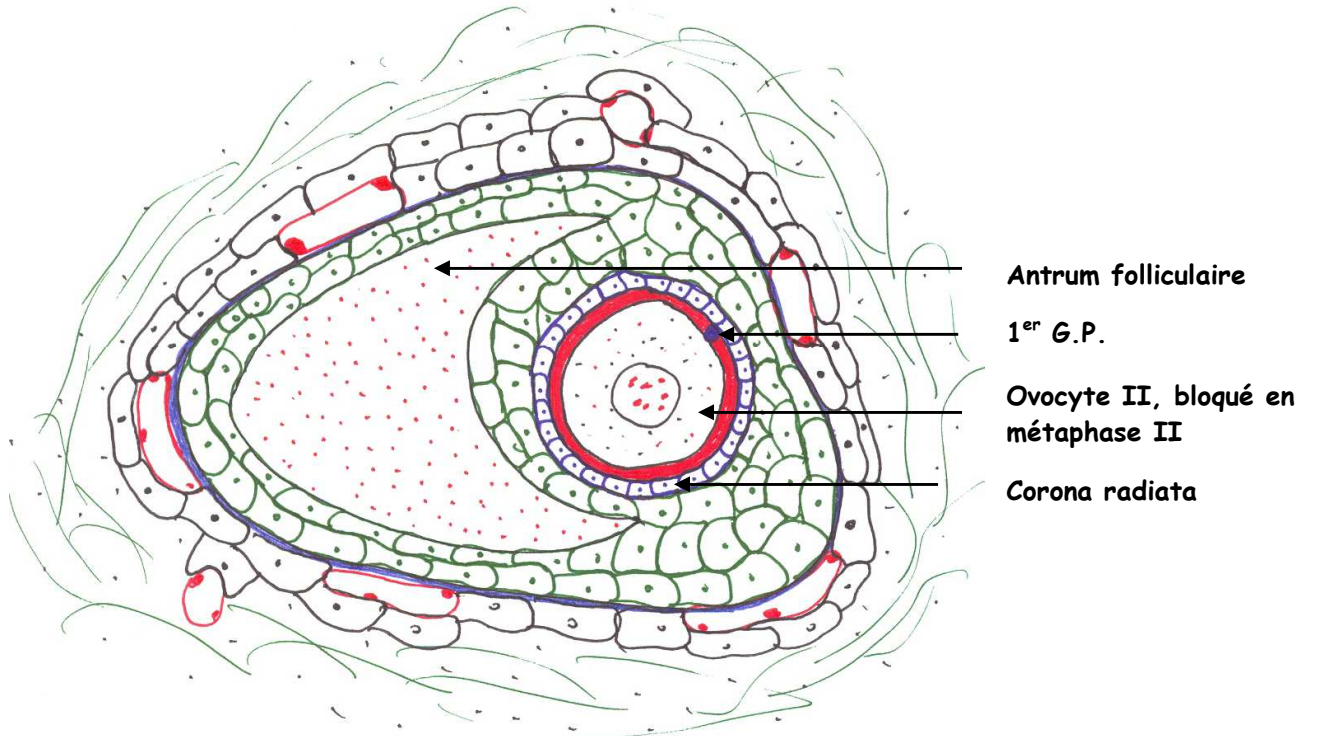
Granulosa

Capillaire sanguin

Follicule tertiaire



Follicule mur (de Graaf)



4. Fonctions endocrines de l'ovaire

4. 1. Hormones stéroïdes ovariennes

Les principales hormones sécrétées sont la progestérone et les œstrogènes (œstradiol, œstrone).

4. 1. 1. Taux hormonaux au cours du cycle

Pendant la phase pré-ovulatoire, les *œstrogènes augmentent* progressivement jusqu'au 11^{ème} jour. Le taux diminue mais il y a un second pic faible vers le 21^{ème} jour. La progestérone apparaît après l'ovulation. Son taux maximum coïncide avec celui des ostéogénèses. S'il n'y a pas fécondation, les taux des oestrogènes et de la progestérone chutent. S'il y a fécondation, ils restent constants jusqu'à la fin de la grossesse (figure 4).

4. 1. 2. Transport et action des hormones sexuelles

Les hormones sont véhiculées par le sang et liées à des transporteurs (protéines). Parmi ces transporteurs, on cite :

la **SBP** : *Stéroïde Binding Protéine*. Elle se lie essentiellement aux œstrogènes, mais peut aussi transporter la testostérone et la progestérone ;

la **CBG** : *Corticostéroïde Binding Globuline*. Elle transporte la testostérone synthétisée par la cortico-surrénale ; et

la **transcortine** : elle se lie essentiellement à la *progestérone*.

Les hormones ovariennes agissent essentiellement sur l'appareil génital féminin (voir variations cycliques de l'appareil reproducteur féminin).

4. 2. Cybernines ovariennes

Les cybernines sont des polypeptides sécrétés par l'ovaire modulant ainsi ses activités. Leur intervention est locale et de longue durée (pendant toute la folliculogénèse). Parmi, les cybernines on cite :

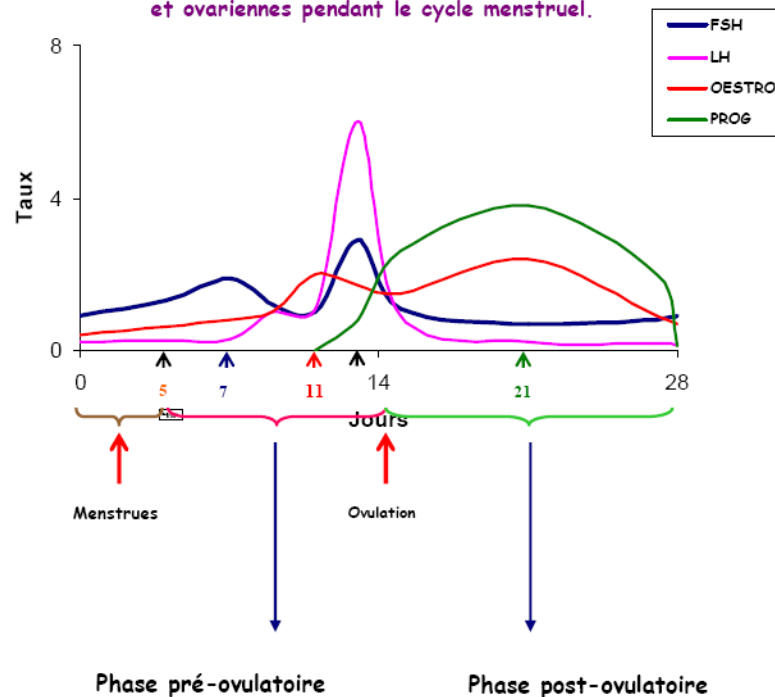
l'**OMI** (Inhibiteur de la Maturation de l'Ovocyte) : elle serait sécrétée par les cellules folliculaires. La libération de l'ovocyte I permet la *reprise de la méiose* car il n'est plus sous l'influence de l'OMI ;

la **FSH-BI** : elle inhibe la fixation de la FSH. En l'absence de cette hormone, le follicule dégénère ;

la **LI** : c'est un inhibiteur de la *lutéinisation* ; et

l'**inhibine** : elle permet la régulation de l'axe hypothalamo-hypophysaire. L'inhibine est produite par les cellules de la *granulosa* (**cellules lutéales**) pour agir sur l'hypophyse en inhibant la sécrétion de FSH. Elle agit aussi sur l'ovaire pour assurer une *diminution de la production de progestérone*.

Figure 4 : Variations des taux plasmatiques des hormones hypophysaires et ovariennes pendant le cycle menstruel.



5. Modifications cycliques du tractus génital féminin

5. 1. Modifications cycliques de l'épithélium de la trompe de Fallope

- **Pendant les règles** : l'épithélium de la trompe est bas, présentant des cellules ciliées rares.
- **Pendant la phase pré-ovulatoire (oestrogénique)** : l'épithélium devient haut, les cellules ciliées réapparaissent.
- **A l'ovulation** : l'épithélium garde la même forme, et les cellules ciliées deviennent nombreuses.
- **Pendant la phase post-ovulatoire (oestro-progéstative)** : l'épithélium diminue de taille, et les cellules ciliées restent très actives.

5. 2. Modifications cycliques de l'endomètre

- **Du 1^{er} au 5^{ème} jour (phase de desquamation)** : c'est la desquamation de la couche fonctionnelle de l'endomètre (couche compacte, couche spongieuse, glandes à glycogène et débris des vaisseaux sanguins). Ce phénomène est provoqué par la chute des taux des œstrogènes et de la progestérone, et ce suite à la dégénérescence du corps jaune.
- **Du 6^{ème} au 8^{ème} jour (phase de régénération)** : c'est la reconstitution de la couche fonctionnelle de l'endomètre et de l'épithélium utérin.
- **Du 9^{ème} au 14^{ème} jour (phase de prolifération)** : c'est la disposition hélicoïdale des artérioles dans la couche fonctionnelle de l'endomètre.
- **Du 15^{ème} au 21^{ème} jour (phase de transformation des glandes)** : c'est le grand développement des glandes qui se chargent en glycogène. Un léger œdème apparaît dans le tissu conjonctif de la couche fonctionnelle de l'endomètre.
- **Au 22^{ème} jour (phase d'œdème du tissu conjonctif)** : la couche fonctionnelle de l'endomètre est prête pour une éventuelle nidation.
- **Du 23^{ème} au 28^{ème} jour (phase de sécrétion)** : les artères deviennent spiralées et les glandes à glycogènes excrètent le glycogène et le mucus (figure 5).

5. 3. Variations cycliques des sécrétions cervicales

La quantité de la glaire cervicale subit de nombreuses modifications au cours du cycle menstruel, à savoir :

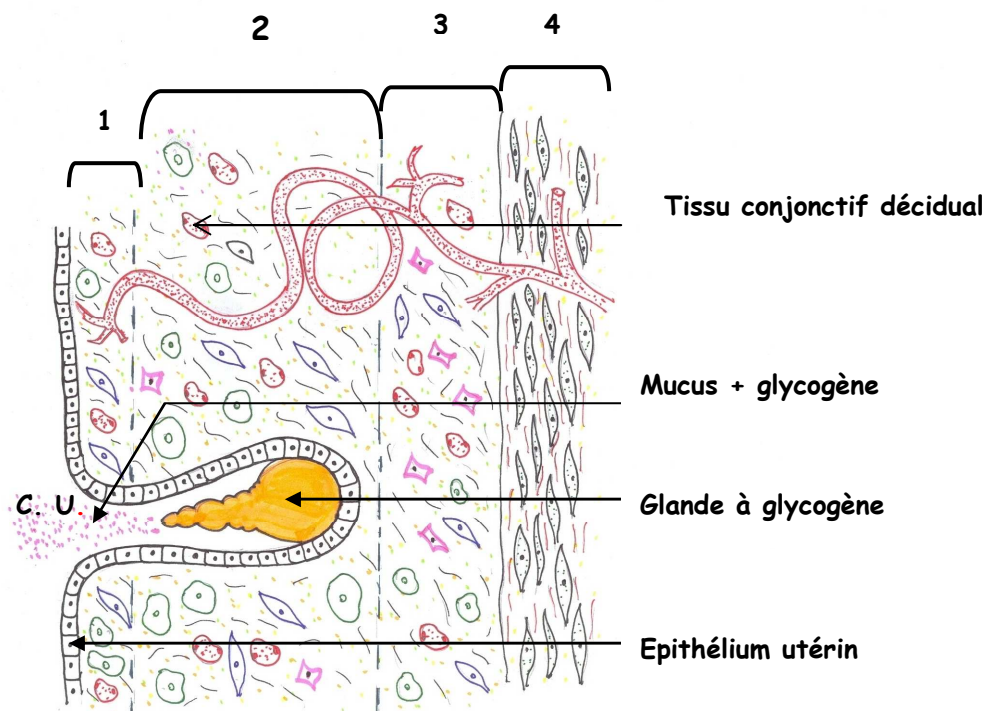
- **Pendant la phase pré-ovulatoire** : la quantité de la glaire cervicale est abondante ;
- **Pendant l'ovulation** : la glaire cervicale atteint son maximum de synthèse ;
et
- **Pendant la phase post-ovulatoire** : La quantité de la glaire cervicale diminue rapidement puis lentement jusqu'à la fin du cycle.

R ! En cas de fécondation, la glaire cervicale forme un bouchon qui obture le col utérin

5. 4. Modifications cycliques de l'épithélium vaginal

- **Pendant la phase pré-ovulatoire** : elle correspond à une intense activité mitotique des cellules de la couche basale de l'épithélium vaginal.
- **Pendant la phase post-ovulatoire** : elle correspond à la desquamation des couches superficielles de l'épithélium vaginal.

Figure 5. Structure de la paroi utérine du 23^{ème} au 28^{ème} jour du cycle menstruel



1 + 2 + 3 = Endomètre ; 4 = Myomètre ; Endomètre + Myomètre = paroi utérine
 1 + 2 = Couche fonctionnelle de l'endomètre.
 c. u. = Cavité utérine

6. Contrôle hypothalamo-hypophysaire de l'ovaire

L'activité ovarienne dépend étroitement de l'activité hypophysaire (FSH et LH). En effet, le taux de **FSH** atteint son maximum de synthèse vers le 13^{ème} jour du cycle. Cette hormone agit sur la croissance des follicules et sur la production d'œstradiol. Le pic de **LH** coïncide avec celui de la FSH et permet la sécrétion de la progestérone.

Les hormones ovariennes exercent des *rétrocontrôles négatifs* sur la production de LH ou de FSH. En effet, la progestérone a un rétrocontrôle négatif sur la LH. Les œstrogènes inhibent la production de FSH.